

УДК 611.018.013.395:615.361:615.454.1:612.115:616-003.9
doi:10.22494/cot.v5i1.65

Влияние мультипотентных мезенхимальных стромальных клеток из жировой ткани человека в фибриновом геле на заживление полнослойных эксцизионных ран кожи у мышей



Тихвинская О. А., Рогольская Е. Ю., Волкова Н. А., Ревенко Е. Б., Мазур С. П., Волина В. В., Грищук В. П., Петренко А. Ю., Петренко Ю. А.

Институт проблем криобиологии и криомедицины Национальной академии наук Украины, Харьков, Украина

e-mail: alexander_petrenko@cryo.org.ua

РЕЗЮМЕ

Перспективы широкого использования мезенхимальных стромальных клеток (МСК) в регенеративной медицине определяют актуальность изучения их способности влиять на протекание репаративных процессов в экспериментальных системах *in vivo*.

МАТЕРИАЛЫ И МЕТОДЫ. На модели полнослойных эксцизионных ран у мышей исследовали действие МСК жировой ткани человека на скорость заживления и полноту восстановления поврежденного участка кожи. Репаративную активность МСК выявляли на основании планиметрических и гистологических исследований. В качестве носителя МСК использовали фибриновый гель, приготовленный из плазмы крови человека, обедненной тромбоцитами.

РЕЗУЛЬТАТЫ И ИХ ОБСУЖДЕНИЕ. Установлено, что нанесение фибринового геля на эксцизионные кожные раны способствует более раннему созреванию грануляционной ткани, чем при самостоятельном заживлении, с последующим формированием неплотной рубцовой ткани с дериватами кожи. МСК в фибриновом геле способствуют ускорению эпителизации эксцизионных ран, уменьшению воспалительной реакции, более раннему, по сравнению с ранами без МСК, созреванию грануляционной ткани, включая признаки ангиогенеза, и полноценному восстановлению дермального и эпидермального слоев поврежденного участка кожи.

КЛЮЧЕВЫЕ СЛОВА: мультипотентные мезенхимальные стромальные клетки из жировой ткани; фибриновый гель; эксцизионные раны кожи; заживление ран

Заживление кожных ран представляет собой сложноорганизованный многофакторный процесс, который направлен на восстановление строения и целостности травмированного участка ткани [1]. В норме восполнение дефекта происходит благодаря активному взаимодействию клеток, внеклеточного матрикса и факторов роста, при этом важнейшую координирующую роль играют региональные мультипотентные мезенхимальные стромальные клетки (МСК) [2]. Системное или локальное введение изолированных МСК, полученных с использованием современных методов *in vitro*, способствует улучшению процессов репарации в хронических незаживающих

ранах различной этиологии: при ожогах, трофических язвах, пролежнях, буллезном эпидермолизе [3, 4].

Для локального применения МСК при лечении и/или коррекции кожных дефектов чаще всего используется метод внутрикожной инъекции клеточных суспензий в дно раны или в прилежащие участки [5, 6]. Однако при таком варианте введения МСК не могут в полной мере реализовать свой потенциал для восстановления поврежденных тканей, поскольку возможности их приживления и функционирования в зоне раневого дефекта в условиях воспаления и выраженной гипоксии минимальны, а положительное воздей-

ствие ограничивается преимущественно кратковременным паракринным эффектом [7]. Повысить реализацию репаративного потенциала МСК позволяет использование биополимерных носителей, которые, помимо адресной доставки клеток, способны создавать условия для их прикрепления, пролиферации, дифференцировки и функционирования [8]. Подавляющее большинство клеточных носителей создаются на основе природных биополимеров, таких как коллаген, гиалуроновая кислота, хондроитин-6-сульфат, хитозан и фибрин [3, 7, 8].

Применение фибриновых матриц в дермальных ранах моделирует нормальные физиологические процессы, происходящие на ранних этапах заживления [9]. Исследованиями Bensaïd и соавт. было установлено, что фибриновый гель (ФГ) обладает высокой биосовместимостью, обеспечивает адгезию, пролиферацию и миграцию МСК, а также стимулирует секрецию проангиогенных факторов *in vitro* [10]. Нанесение МСК в обогащенном тромбоцитами фибриновом геле (ОТФГ) на ожоговые и хронические раны способствовало восстановлению нормальной структуры кожи и ускоряло процесс восполнения дефекта [1, 11, 12]. Исследователи сделали вывод, что такое благоприятное ранозаживляющее воздействие во многом обусловлено влиянием биологически активных молекул, входящих в состав ОТФГ. Однако известно, что содержание ростовых факторов в ОТФГ существенно варьирует в зависимости от методики приготовления, возраста и индивидуальных характеристик донора [13]. Кроме того, совместное применение МСК с ОТФГ не позволяет выявить вклад непосредственно клеточного компонента в конечный биологический эффект. Напротив, удаление тромбоцитов из плазмы крови перед приготовлением ФГ снижает, с одной стороны, влияние индивидуальных различий между донорами, а с другой – содержание ростовых факторов, что способствует более корректной оценке эффекта МСК на процесс заживления ран кожи.

Целью настоящей работы явилась оценка ранозаживляющего действия МСК человека в фибриновом геле из плазмы крови, обедненной тромбоцитами, на модели эксцизионных полнослойных ран кожи у мышей.

МАТЕРИАЛЫ И МЕТОДЫ

Выделение, культивирование и идентификация МСК

Источником МСК служили фрагменты подкожной жировой ткани массой 5–10 г из области брюшной стенки, полученные в ходе плановых хирургических операций от взрослых мужчин-волонтеров 23–54 лет при письменном согласии доноров с соблюдением установленных биоэтических норм. МСК выделяли согласно методу, описанному в нашей работе [14]. Для этого фрагменты жировой ткани ($n = 5$) промывали раствором Хенкса, после чего добавляли раствор 0,1 % коллагеназы II типа (*Sigma*, США) в объемном соотношении 1:3 и инкубировали в течение 1,5 ч при 37 °С и интенсивном перемешивании. Полученную суспензию центрифугировали при 1500–2000 об/мин в течение 20 мин. Супернатант удаляли, а осадок ресуспендировали в 10 мл раствора Хенкса и фильтровали через систему для переливания кровезаменителей. Очищенную от детрита суспензию центрифугировали при 1000 об/мин в течение 10 мин. Полученный осадок представлял собой стромально-сосудистую фракцию жировой ткани, содержащую МСК.

Культивирование клеток проводили в среде α -MEM (*Sigma*, США), дополненной 10 % эмбриональной сыворотки крови крупного рогатого скота (РАА, Австрия), 2 мМ L-глутамина, 50 ед/мл пенициллина и 50 мкг/мл стрептомицина при 37 °С, 5 % CO₂ и 95 % влажности.

В работе использовали клетки 4-6-го пассажей. Иммунофенотипический анализ проводили с применением моноклональных антител против CD29 (*Serotec*, США), CD34 (*Dako*, Дания), CD45 (*Serotec*, США), CD73 (*BD Biosciences*, США), CD90 (*Serotec*, США) CD105 (*Serotec*, США) на проточном цитофлуориметре FACS Calibur (*BD Biosciences*, США).

Для подтверждения мультипотентного дифференцировочного потенциала применяли стандартные среды для индукции адипо-, остео- и хондрогебеза [15], срок культивирования составлял 21 день. Направленность и степень дифференцировки клеток в адипогенном направлении оценивали по накоплению внутриклеточных нейтральных липидов, позитивно окрашивающихся Oil Red O (*Sigma-Aldrich*, США), в остеогенном – по экспрессии щелочной фосфатазы с использованием набора «Fast Blue RR Salt kit» (*Sigma-Aldrich*, США), согласно инструкции производителя. Хондрогенную дифференцировку подтверждали выявлением протеогликанов и гликоаминогликанов по окраске альциановым синим и сафранином О по стандартному протоколу [15].

Приготовление фибринового геля из плазмы крови, обедненной тромбоцитами

ФГ получали из обследованной в соответствии с существующим законодательством цельной крови взрослых доноров 30–45 лет ($n = 5$), предоставленной Харьковским областным центром службы крови, в соответствии с методикой [16]. Для отделения лейкоцитов и эритроцитов цельную кровь центрифугировали при 1800 об/мин в течение 15 мин. Полученные препараты подвергали повторному центрифугированию при 4400 об/мин в течение 10 мин, что приводило к разделению плазмы на две фракции – обедненную и обогащенную тромбоцитами. Фракцию плазмы крови, обедненную тромбоцитами ($5 \cdot 10^4$ тромбоцитов/мкл), соединяли в объемном соотношении 9:1 со смесью сыворотки крови и 10 %-го раствора хлорида кальция, взятыми в соотношении 3:1. При этом сыворотку крови, которая служила источником тромбина, получали из коагулированной крови тех же доноров в результате однократной процедуры центрифугирования (3000 об/мин, 10 мин). Для получения МСК в ФГ обедненную тромбоцитами фракцию плазмы крови дополняли суспензией клеток из расчета $5 \cdot 10^6$ клеток на 1 мл конечной смеси.

Экспериментальные группы

Исследования проводили на мышцах-самцах линии Balb/C ($n = 27$) с массой тела 25–30 г в возрасте 5–6 месяцев с полнослойными эксцизионными кожными ранами. Эксперименты были одобрены Комитетом по биоэтике Института проблем криобиологии и криомедицины НАН Украины, регулировались согласно положениям «4-й Европейской Конвенции о защите позвоночных животных» (ETS 123, Страсбург, Франция, 1986 г.) и соответствовали «Общим принципам экспериментов на животных», принятым 5-м Национальным конгрессом по биоэтике (Киев, 2013 г.).

Животных наркотизировали с помощью 2 %-го раствора седазина (*Biowet*, Польша) и 1 %-го раствора пропофола (*Claris Lifesciences*, Индия) из расчета 20 мг/кг массы тела для каждого препарата. Полнослойные кожные раны формировали с соблюдением правил асептики и антисептики, с помощью Dermo Punch (*Stiefel*, Германия) диаметром 6 мм одновременно наносили 2 раны до фасции и осуществляли гемостаз [17]. Для предотвращения контракции края ран фиксировали с помощью полимерного медицинского пластыря (*Dr. House*, Китай) и клея БФ-6 (*Лубныфарм*, Украина).

Все раны ($n = 54$) были разделены на 3 группы:

- 1-я группа – контроль, самостоятельно заживающие раны;
- 2-я группа – раны с ФГ;
- 3-я группа – раны с МСК в ФГ.

При этом в эксперименте участвовало 27 животных (54 раны), которые по сериям распределялись следующим образом:

- 9 животных с ранами группы 1 против группы 2;
- 9 животных с ранами группы 2 против группы 3;
- 9 животных с ранами группы 1 против группы 3.

В результате в каждом эксперименте исследовали 18 контрольных ран, 18 ран с ФГ и 18 ран с МСК в ФГ.

Раны 1-й группы после нанесения травмы закрывали полупрозрачной прозрачной пленкой (*Tegaderm Film*, Германия), в качестве

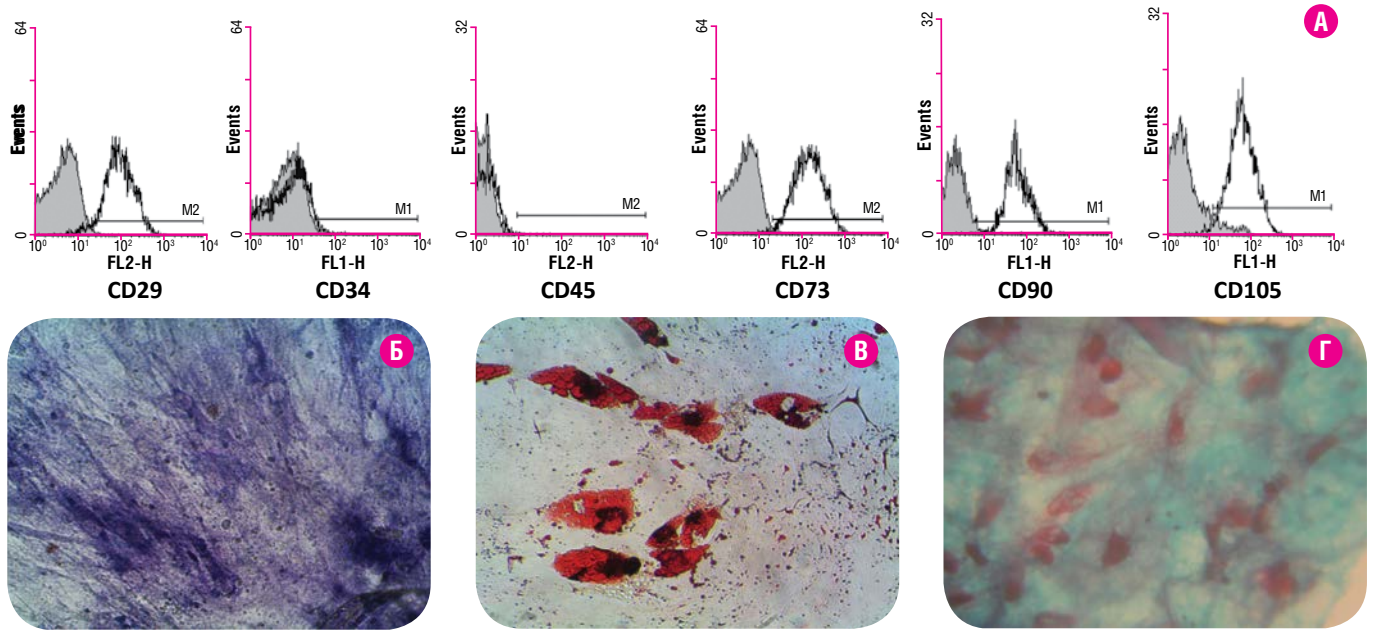


Рис. 1. Характеристика МСК жировой ткани 4-го пассажа. А – гистограммы экспрессии поверхностных маркеров CD29, CD34, CD45, CD73, CD90, CD105 (проточная цитометрия; серый контур – изотип контроль, черный контур – инкубация клеток с соответствующим антителом). Препараты культуры клеток: Б – остеогенная дифференцировка, положительная окраска на щелочную фосфатазу (синий цвет); В – адипогенная дифференцировка, положительная окраска на нейтральные липиды красителем Oil Red O (красный цвет); Г – хондрогенная дифференцировка, положительная окраска на кислые мукополисахариды альциановым синим (голубой цвет) и сафранином O (фиолетовый цвет). Ок. $\times 10$, об. $\times 20$.

наружной повязки использовали эластичный бинт (Coban, Германия). В раны 2-й группы вносили 50-60 мкл приготовленного ex tempore ФГ. В раны 3-й группы – такое же количество геля, содержащее $0,25-0,3 \cdot 10^6$ МСК. После полимеризации геля на раны 2-й и 3-й групп накладывали полупроницаемую пленку и эластичный бинт, как описано выше.

Оценка заживления ран у мышей осуществлялась на основании результатов макроскопического, планиметрического и гистологического наблюдений в соответствии с представлениями о стадийности раневого процесса на 3-й (пик фазы воспаления), 7-е (пик пролиферативной фазы – формирование грануляционной ткани и краевого эпителия), 14-е (созревание грануляционной ткани и рост эпителиального пласта) и 28-е (ремоделирование дермальной части и окончательная эпителизация раневого дефекта) сутки после экспериментальных воздействий. Животных выводили из эксперимента методом цервикальной дислокации на фоне введения 2 % раствора седазина из расчета 20 мг/кг.

Измерение площади ран в ходе планиметрических исследований проводили на фотоснимках, полученных с использованием фотокамеры Digital IXUS 80 IS (Canon, Япония). Оценку проводили с использованием программы ImageJ v. 1.5b (National Institutes of Health, США), согласно инструкциям разработчиков (<http://rsb.info.nih.gov/ij/>).

Процент закрытия раневой поверхности оценивали по формуле:

$$\frac{S_0 - S_t}{S_0} \times 100\%$$

где S_0 – начальная площадь раны; S_t – площадь раны на день t .

Для проведения гистологических исследований кожные лоскуты из области раны иссекали, фиксировали в 10 %-м растворе забуференного формалина и заключали в среду TissueTec (O.C.T. Compound, Великобритания). Серийные срезы толщиной 5-6 мкм получали на криотоме Slee Cryostat MEV (Slee Medical GmbH, Германия). После стандартного окрашивания гематоксилином, эозином и обезвожива-

ния срезы заключали в канадский бальзам. Полученные гистологические препараты изучали с использованием светового микроскопа, оборудованного цифровой камерой DCM300 с фото/видео выходом XSP-139TP (JNOEC, Япония-Китай).

Статистический анализ данных проводили при помощи программы Past 3.0 [18]. Распределение количественных данных оценивали с использованием критерия Шапиро-Уилка. Данные представляли в виде среднего значения \pm стандартное отклонение. Для сравнения двух независимых выборок применяли непараметрический критерий Манна-Уитни, для парных сравнений – критерий Уилкоксона. Различия считали достоверными при значениях $p < 0,05$.

РЕЗУЛЬТАТЫ И ИХ ОБСУЖДЕНИЕ

Степень влияния МСК на протекание репаративных процессов в тканях зависит от выбора источника МСК, возраста донора, точной дозы, способа доставки МСК в организм, свойств и состава используемого носителя, природы раны, особенностей реципиента, нейрогуморального влияния со стороны целостного организма и других факторов. При сравнении МСК, полученных из различных источников, было выявлено более выраженное ранозаживляющее действие клеток жировой ткани по сравнению с МСК из амниотической мембраны и костного мозга [19]. При этом наблюдалось ускорение процессов миграции дермальных фибробластов и резпитализации, а также формирование более выраженного слоя грануляционной ткани. К несомненным преимуществам использования жировой ткани в качестве источника также можно отнести минимальную инвазивность процедуры получения, относительную доступность и высокое содержание клеток-предшественников мезенхимальных линий [15].

В нашей работе использовались МСК человека, выделенные ферментативным методом из жировой ткани взрослых доноров. Свежевыделенная суспензия клеток стромальной фракции жировой ткани была гетерогенной по клеточному составу. При последующем культивировании адгезивные клетки постепенно унифицировались,

и уже на 3-4-м пассаже большинство из них имели характерную фибробластоподобную форму. Они обладали иммунофенотипом CD29⁺, CD73⁺, CD90⁺, CD105⁺, CD34⁻, CD45⁻ (рис. 1А) и были способны к индуцированной дифференцировке в адипогенном, остеогенном и хондрогенном направлениях. После индукции остеогенной дифференцировки большинство клеток экспрессировали щелочную фосфатазу (рис. 1Б). При культивировании в адипогенной среде клетки приобретали округлую форму и накапливали внутриклеточные липиды, которые позитивно окрашивались Oil Red O (рис. 1В). Направленную дифференцировку МСК в хондрогенном направлении проводили после формирования плотных клеточных агрегатов. Гистохимическая оценка агрегатов выявила значительное накопление внеклеточного матрикса, представленного в основном кислыми мукополисахаридами, что подтверждалось позитивным окрашиванием альциановым синим. Ядра клеток, окрашенные сафранином, располагались диффузно в толще матрикса (рис. 1Г).

Таким образом, использованные в данном исследовании клетки по совокупности своих свойств соответствуют минимальным критериям, предъявляемым к мультипотентным мезенхимальным стромальным клеткам [20].

Для реализации репаративного потенциала МСК в условиях *in vivo* значимыми являются способ введения клеток, характеристики и свойства возможной матрицы-носителя. В нашей работе для адресной доставки клеток в зону повреждения использовался ФГ из плазмы крови, обедненной тромбоцитами. Физико-химические свойства фибринового гидрогеля идеально соответствуют характеристикам натурального матрикса, а его способность полимеризоваться в течение нескольких минут после смешивания основных компонентов обеспечивает равномерное заполнение кожных дефектов [21].

Для приготовления ФГ необходимо два ключевых ингредиента – тромбин и фибриноген. Источником фибриногена зачастую служит плазма крови донора, для активации которой используют готовые

препараты бычьего тромбина [12, 22, 23], ксеногенное происхождение геля накладывает определенные ограничения на применение в медицине. Использованный в нашем исследовании подход позволил получить основные компоненты для ФГ в результате простой поэтапной процедуры центрифугирования цельной крови одного донора, при этом запуск гелирования плазмы осуществляли с помощью смеси хлорида кальция и сыворотки крови.

Исследование процессов ранозаживления в экспериментах на лабораторных животных с целью последующей экстраполяции полученных результатов на уровень организма человека требует корректного подхода к выбору модели, с учетом физиологических различий. На сегодняшний день в 65 % работ, посвященных изучению заживления кожных ран с применением МСК, используется модель эксцизионной раны и самыми распространенными животными для подобного рода исследований являются лабораторные крысы и мыши [24]. Однако заживление раневого дефекта у них происходит в первую очередь за счет контракции, а не реэпителизации и формирования грануляционной ткани, как это характерно для человека [24]. Подход к формированию модели полнослойной эксцизионной раны у мышей с помощью подшивания силиконового кольца к краям раны предотвращает контракцию и позволяет добиться максимально возможного приближения экспериментов на мышах к особенностям восстановления кожи у человека [17]. В нашей работе края раны фиксировали с помощью медицинского клея и полимерного пластыря, что позволяло снизить травматичность, болезненность и время операции. Модифицированная таким образом модель эксцизионных ран у мышей оказалась легко воспроизводимой и информативной при изучении особенностей ранозаживляющего действия МСК.

Общее состояние мышей с контрольными и экспериментальными эксцизионными ранами на все сроки наблюдения было удовлетворительным, животные имели хороший аппетит и высокую двигательную активность.

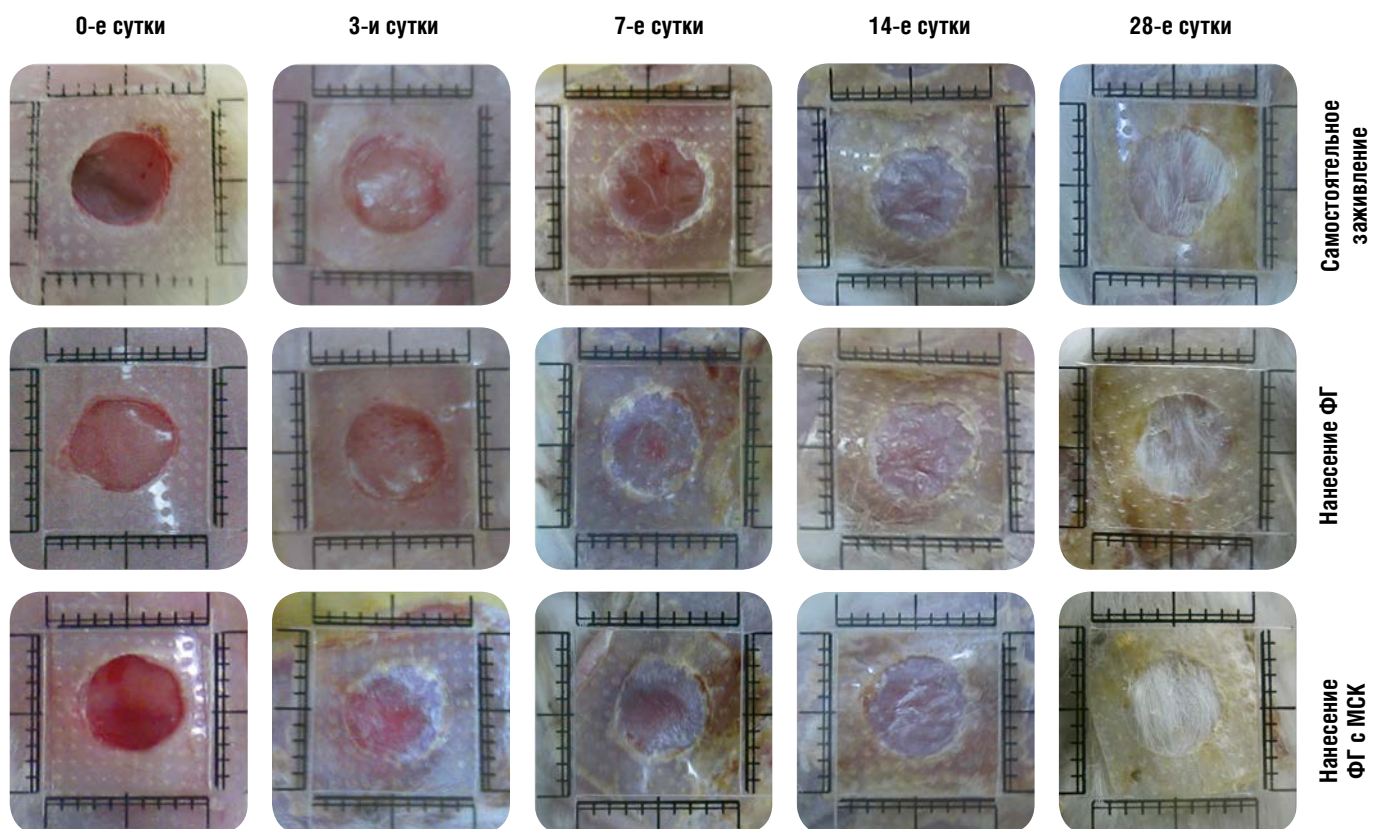


Рис. 2. Внешний вид эксцизионных ран у мышей, края раны для предотвращения контракции зафиксированы с помощью полимерного пластыря и медицинского клея (ФГ – фибриновый гель, МСК – мультипотентные мезенхимальные стромальные клетки).

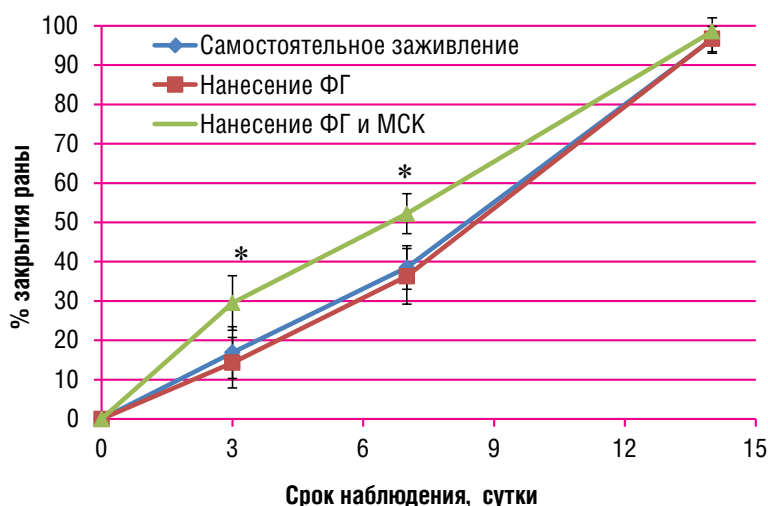


Рис. 3. Закрытие раневой поверхности эксцизионных кожных ран у мышей при самостоятельном заживлении и с внесением в рану фибринового геля (ФГ) или МСК в ФГ.

Примечание: * – достоверные отличия в сравнении с соответствующим сроком наблюдения в группах самостоятельного заживления и после нанесения ФГ.

Кожные раны всех групп исследования на 3-и сутки наблюдения выглядели сходным образом (рис. 2). Они имели четко контурируемые, слегка неровные края, дно ран было розоватого цвета, более интенсивного в группе 3, куда были внесены МСК в ФГ. Иногда отмечалось небольшое количество экссудата.

На 7-е сутки заживления вдоль неровного внутреннего края ран всех групп наблюдался светлый ободок краевой эпителизации различной ширины. На дне самостоятельно заживающих ран выявлялся тонкий розовато-коричневый сухой струп, дно ран 2-й и 3-й групп имело полупрозрачное покрытие без повреждений и разрывов.

К 14-м суткам раны всех трех групп исследования практически полностью заживали. Они имели гладкую поверхность беловато-розового цвета, на ней в отдельных случаях отмечены слоистые остатки струпа, под которым обнаруживался эпителий. Закрытые раневые дефекты располагались ниже уровня окружающих тканей, что было более выражено в группе с самостоятельным заживлением. Рост шерсти на месте эпителизованных дефектов во всех группах ран отсутствовал.

На 28-е сутки наблюдения во всех группах исследования на месте ран наблюдался восстановленный шерстный покров.

Для количественной оценки влияния ФГ и МСК на эпителизацию поверхности эксцизионных ран у мышей было проведено планиметрическое исследование. Из рис. 3 видно, что скорости закрытия ран контрольной группы и группы с нанесением ФГ достоверно не отличались на протяжении всего срока наблюдений. Так, на 3-и сутки эксперимента процент закрытия раневой поверхности в этих группах составлял $16,9 \pm 6,5\%$ и $14,3 \pm 6,3\%$, а на 7-е сутки – $38,5 \pm 5,5\%$ и $36,3 \pm 7,1\%$ соответственно.

В то же время после внесения в полость раны МСК в ФГ площадь открытой поверхности раны к 3-м суткам уменьшалась на $29,5 \pm 6,9\%$, что достоверно отличалось от значений для других групп. Выявлялась разница и на 7-е сутки, процент закрытия раневой поверхности для 3-й группы исследования в этот срок составлял $52,2 \pm 5,1\%$ (рис. 3).

На 14-е сутки эксперимента у животных всех групп исследования наблюдалась практически полная эпителизация раневой поверхности.

Таким образом, планиметрические исследования позволили выявить стимулирующее действие МСК в составе ФГ на скорость закрытия неосложненных эксцизионных ран по меньшей мере в первые 7 суток после введения клеток. Полученные нами результаты согласуются с данными других работ [21, 22], в которых была показана эффективность сочетанного использования МСК и ФГ при лечении ожоговых и хронических незаживающих кожных ран. В то же время по данным, опубликованным Blanton [12] и Radwa A. Mehanна

[25], применение МСК не оказывало влияния на скорость эпителизации неосложненных раневых дефектов у здоровых животных, но способствовало полноценному восстановлению ткани.

Известно, что заживление кожной раны, помимо восстановления эпителиального компонента, предполагает репарацию соединительнотканной дермальной части, которая обеспечивает полноту репарации кожного дефекта в целом. Особенности восстановления эпидермиса и подлежащих тканей изучались нами на гистологических срезах (рис. 4).

Самостоятельное заживление эксцизионных ран (1-я группа) у мышей протекало в соответствии с существующими представлениями о фазах неосложненного раневого процесса [24]. На 3-и сутки после эксцизии наблюдалось заполнение раневого дефекта фибрином, в дне раны отмечались некротические изменения. В подлежащих и окружающих рану тканях выявлялась интенсивная диффузная воспалительная инфильтрация полиморфноядерными лейкоцитами, сосуды были расширены и полнокровны, что в целом характерно для нормального течения раневого процесса в фазе воспаления.

Гистологические наблюдения на 7-е сутки свидетельствовали о раннем периоде развития грануляционной ткани, основу которой составляли новообразованные сосуды капиллярного типа. Среди лейкоцитов раневой зоны отмечалось появление молодых соединительнотканых клеток различных форм и размеров, располагавшихся преимущественно вблизи сосудов. Наблюдалось также формирование краевого эпителиального пласта, подрастающего под струпу.

На 14-е сутки процесса самостоятельного заживления ран в созревающей грануляционной ткани отмечалось увеличение числа соединительнотканых клеточных элементов, которые вытесняли фибриноид и инфильтрирующие его лейкоциты. Преобладающие клеточные элементы фибробластического ряда образовывали пучки, имели вытянутую форму, отростчатую цитоплазму и синтезировали коллаген. На этой стадии отмечалась полная эпителизация раневой поверхности, участки с частичной десквамацией неполнослойного эпителиального пласта являлись признаком незрелости грануляционной ткани в этот срок наблюдения.

На 28-е сутки заживления ран 1-й группы новообразованная соединительная ткань, заполнявшая раневой дефект, представляла собой достаточно плотную рубцовую ткань с грубыми, хаотично расположенными пучками коллагеновых волокон. В собственно дерме формировались дериваты кожи – волосные фолликулы и сальные железы. Образованный полнослойный эпидермис был утолщен, имел сглаженный микрорельеф, что можно считать признаком завершения фазы ремоделирования.

Гистологическая картина, наблюдавшаяся на 3-и сутки заживления кожных ран, на которые наносили ФГ (2-я группа), была харак-

терна для фазы воспаления, как и в группе 1, но с несколько более выраженной диффузной инфильтрацией некротизированных участков раны полиморфноядерными лейкоцитами. На 7-е сутки эксперимента наблюдалось созревание грануляционной ткани с почкованием капилляров и увеличенным, по сравнению с контрольной группой, содержанием фибробластов среди молодых соединительнотканых клеток на фоне уменьшения общего количества лейкоцитов.

На 14-е сутки заживления кожных ран с ФГ в зоне раневого дефекта обнаруживалась зрелая грануляционная ткань, переходящая в молодую соединительную ткань с большим количеством фибробластов в стадии активного коллагенообразования. В абсолютном большинстве наблюдений раневая поверхность была полностью эпителизирована, однако эпидермис был неполнослойным, а его микрорельеф не выявлялся.

К концу эксперимента раневые дефекты кожи 2-й группы заполнялись соединительной тканью, которая преобразовалась в рубцовую ткань менее плотную, чем в случае самопроизвольного заживления. Это подтверждалось картиной упорядоченно ориентированных нежных коллагеновых волокон собственно дермы и пролиферацией эпителиальных клеток, образующих дериваты кожи. Во всех наблюдениях была обнаружена полная эпителизация раневого дефекта, причем толщина и микрорельеф эпидермиса соответствовали нормальной коже. Кроме того, обращали на себя внимание регенерирующие волокна собственной мышцы кожи.

Таким образом, гистологическое изучение заживления ран с ФГ позволило выявить положительные отличия, по сравнению с контрольной группой самостоятельного заживления. Несмотря на отсутствие различий в скорости закрытия раневого дефекта и на несколько усиленную воспалительную реакцию в течение первых трех суток после травмы при введении ФГ, структурно-функциональные особенности вновь образованной дермальной части обеспечили формирование к концу срока наблюдения практически полноценного эпидермиса и дериватов кожи. Сходные результаты были полу-

чены в работе Rodriguez [6] с использованием носителя на основе гиалуроновой кислоты: применение гидрогеля способствовало формированию фибрилл преимущественно из коллагена 1-го типа, характерного для нормальной кожи, а самопроизвольное заживление было сопряжено с усилением синтеза коллагена 3-го типа и образованием рубцовой ткани.

При гистологическом изучении заживления кожных ран 3-й группы с применением МСК в ФГ на 3-и сутки в зоне раневого дефекта наблюдалась умеренная воспалительная реакция на повреждение, выявлялись полиморфноядерные лейкоциты, макрофаги и тонкостенные сосуды капиллярного типа, что по существу может рассматриваться как начало образования грануляционной ткани.

К 7-м суткам в зоне дефекта ран с МСК в ФГ обнаруживалась более зрелая, чем в группах 1 и 2, грануляционная ткань, переходящая в соединительную с множеством сосудов капиллярного типа, заполненных эритроцитами. В ее глубоких слоях обнаруживалось большое количество фибробластов, образующих пучки и находящихся в стадии активного коллагенообразования. К этому сроку значительная часть раны уже закрыта эпителиальным пластом, который не везде был плотно сращен с подлежащей тканью.

На 14-е сутки течения раневого процесса в сосочковом слое собственно дермы обнаруживалось большое количество фибробластов, активно синтезирующих коллаген, а также отмечалось формирование дериватов кожи на фоне полной эпителизации раневого дефекта. Микрорельеф вновь сформированного многослойного эпидермиса был сглажен.

На 28-е сут на месте раневого дефекта в 3-й группе выявлялось преобразование соединительной ткани в неплотную рубцовую ткань: нежные коллагеновые волокна были упорядоченно ориентированы параллельно поверхности собственно дермы, в сосочковом слое по-прежнему определялось множество фибробластов. Сформированный полнослойный эпидермис имел нормальную толщину и типичный микрорельеф.

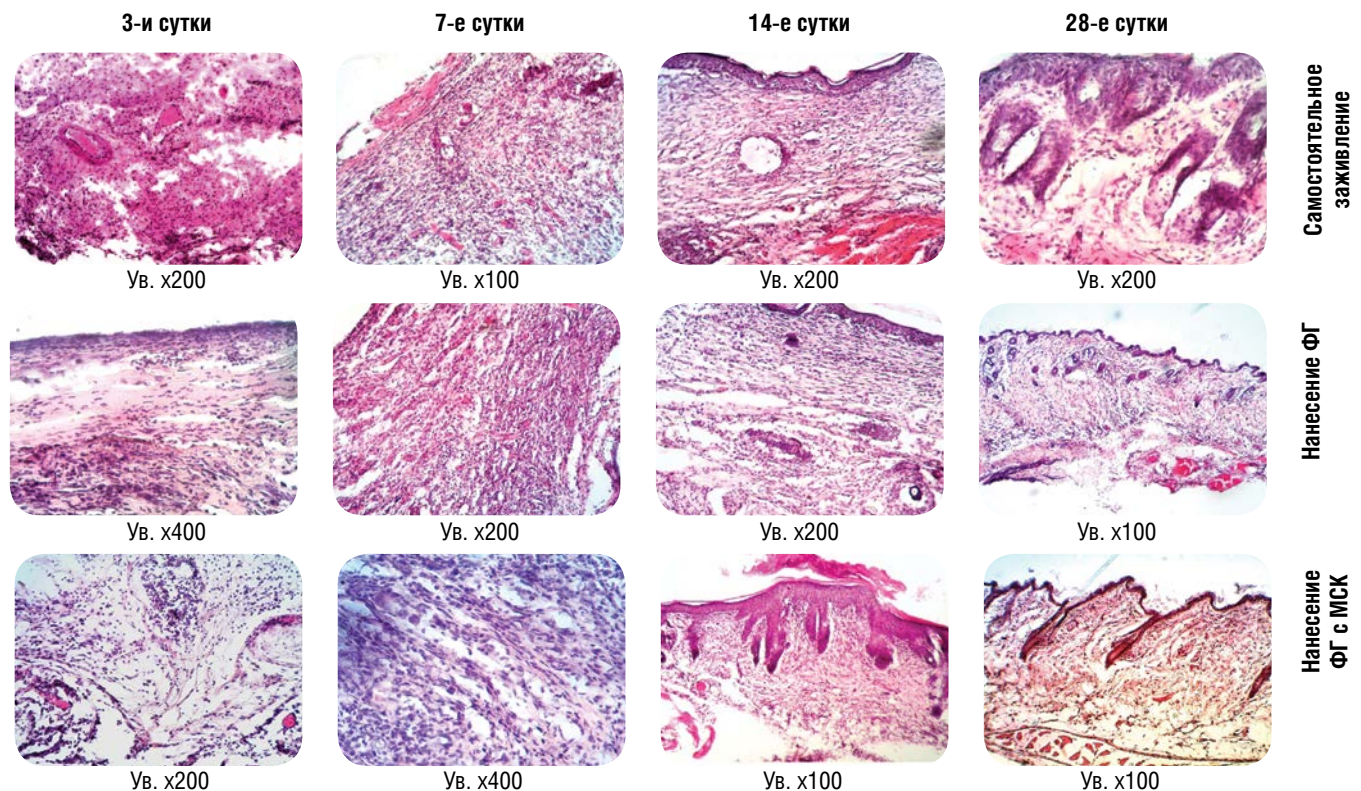


Рис. 4. Гистологические препараты заживающих эксцизионных кожных ран у мышей. Окраска гематоксилином и эозином. ФГ – фибриновый гель, МСК – мезенхимальные стромальные клетки

Таким образом, проведенные нами гистологические исследования позволили выявить ускорение созревания грануляционной ткани, включая более ранний ангиогенез, при обработке ран МСК в ФГ: начальные признаки формирования грануляционной ткани выявлялись уже на 3-и сутки наблюдения, к 7-м суткам в таких ранах формировалась достаточно зрелая грануляционная ткань, переходящая в соединительную, со множеством сосудов капиллярного типа. Дальнейшие репаративные процессы в зоне дефекта приводили к образованию полноценного эпидермиса с подлежащей неплотной рубцовой соединительной тканью и сформированными дериватами кожи.

В настоящее время показано, что способность МСК стимулировать репаративные процессы осуществляется как путем непосредственного структурного замещения поврежденных клеток, так и с помощью паракринных механизмов [5]. Благодаря секреции биологически активных трофических факторов МСК способствуют образованию новых сосудов, активируют эндогенные клетки-пред-

шественники и регулируют процессы воспаления и образования грануляционной ткани при заживлении ран [7]. Ранозаживляющее действие МСК проявляется в коррекции процессов деструкции, усилении ангиогенеза и восстановлении архитектоники кожи в зоне дефекта [25]. То есть основное внимание исследователей уделяется эффектам, которые проявляются на стадии формирования и развития грануляционной ткани. Наши эксперименты, подтвердив положительное влияние МСК на образующуюся соединительную ткань дермальной части, выявили также эффективность действия МСК на процессы закрытия раны в начальный период ранозаживления (первые 7 дней). При этом МСК проявили способность реализовать свой репаративный потенциал при минимальной поддержке со стороны экзогенных ростовых факторов при местном применении в условиях неосложненного раневого процесса (когда нет препятствий к вовлечению собственных региональных МСК в репаративный процесс), что расширяет горизонты клинического применения МСК.

ВЫВОДЫ

- 1. Фибриновый гель, полученный из обедненной тромбоцитами плазмы человека и введенный в эксцизионные кожные раны у мышей, способствует более раннему созреванию грануляционной ткани, чем при самостоятельном заживлении, с последующим формированием неплотной рубцовой ткани с дериватами кожи.**
- 2. МСК жировой ткани человека в фибриновом геле способствуют ускорению эпителизации эксцизионных ран, более раннему, по сравнению с ранами без МСК, созреванию грануляционной ткани, включая признаки ангиогенеза, и полноценному восстановлению дермального и эпидермального слоев поврежденного участка кожи.**

СПИСОК ЦИТИРОВАННЫХ ИСТОЧНИКОВ

1. Regenerative Skin Wound Healing in Mammals: State-of-the-Art on Growth Factor and Stem Cell Based Treatments / B. M. Borena, A. Martens, S. Y. Broeckx, et al. // *Cell Physiol Biochem*. – 2015. – Vol. 36, № 1. – P. 1-23.
2. Jackson W. M. Mesenchymal stem cell therapy for attenuation of scar formation during wound healing / W. M. Jackson, L. J. Nesti, R. S. Tuan // *Stem Cell Research & Therapy*. – 2012. – Vol. 3, № 20. – P. 1-9.
3. Biomaterials enhancement of mesenchymal stem cell angiogenic capacity and stemness by a biomimetic hydrogel scaffold / K. C. Rustad, V. W. Wong, M. Sorkin, et al. // *Biomaterials*. – 2012. – Vol. 33, № 1. – P. 80-90.
4. Atkinson K. The biology and therapeutic application of mesenchymal cells / K. Atkinson. – New Jersey: John Wiley & Sons, 2017. – 1007 p.
5. Mesenchymal stem cells enhance wound healing through differentiation and angiogenesis / Y. Wu, L. Chen, P. G. Scott, et al. // *Stem Cells*. – 2007. – Vol. 25, № 10. – P. 2648-2659.
6. Intradermal injection of human adipose-derived stem cells accelerates skin wound healing in nude mice / J. Rodriguez, F. Boucher, C. Lequeux, et al. // *Stem Cell Research & Therapy*. – 2015. – Vol. 6, № 241. – P. 1-11.
7. Stem cells in wound healing: the future of regenerative medicine? A mini-review / D. Duscher, J. Barrera, V. W. Wong, et al. // *Gerontology*. – 2015. – Vol. 62, № 2. – P. 216-225.
8. Clark R. A. F. Tissue engineering for cutaneous wounds / R. A. F. Clark, K. Ghosh, M. G. Tonnesen // *Journal of Investigative Dermatology*. – 2007. – Vol. 127, № 5. – P. 1018-1029.
9. Восстановление соединительной ткани в результате трансплантации на раны экспериментальных животных дермального эквивалента на основе фибрина / Н. М. Юдинцева, Н. М. Плещак, Л. В. Смагина, и др. // *Цитология*. – 2010. – Т. 52, № 9. – С. 724-728.
10. A biodegradable fibrin scaffold for mesenchymal stem cell transplantation / W. Bensaid, J. T. Triffitt, C. Blanchat, et al. // *Biomaterials*. – 2003. – Vol. 24. – P. 2497-2502.
11. Platelet-Rich Therapies in the Treatment of Orthopaedic Sport Injuries / M. Sánchez, E. Anitua, G. Orive, et al. // *Sports Medicine*. – 2009. – Vol. 39, № 5. – P. 345-354.
12. Adipose stromal cells and platelet-rich plasma therapies synergistically increase revascularization during wound healing / M. W. Blanton, I. Hadad, B. H. Johnstone, et al. // *Plastic and Reconstructive Surgery*. – 2009. – Vol. 123, (suppl). – P. 56S-64S.
13. Donor age of human platelet lysate affects proliferation and differentiation of mesenchymal stem cells / M. Lohmann, G. Walenda, H. Hemeda, et al. // *PLoS One*. – 2012. – Vol. 7, № 5. – P. e37839.
14. Petrenko Y. A. Phenotypical properties and ability to multilineage differentiation of adipose tissue stromal cells during subculturing / Y. A. Petrenko, A. Y. Petrenko // *Cytol Genet*. – 2012. – Vol. 46. – P. 36-40.
15. Multilineage cells from human adipose tissue: implications for cell-based therapies / P. A. Zuk, M. Zhu, H. Mizuno, et al. // *Tissue engineering*. – 2001. – Vol. 7, № 2. – P. 211-28.
16. Effect of autologous platelet-rich plasma-releasate on intervertebral disc degeneration in the rabbit annular puncture model: a preclinical study / S. Obata, K. Akeda, T. Imanishi, et al. // *Arthritis Research & Therapy*. – 2012. – Vol. 14, № 6. – P. 1-11.
17. Quantitative and reproducible murine model of excisional wound healing / R. D. Galiano, J. V. Michaels, M. Dobryansky, et al. // *Wound Repair and Regeneration*. – 2004. – Vol. 12, № 4. – P. 485-492.

18. Hammer Ø. Paleontological statistics software package for education and data analysis / Ø. Hammer, D. A. T. Harper, P. D. Ryan // *Palaeontol Electron.* – 2001. – **Vol. 4.** – P. 9-18.
19. Direct comparison of the potency of human mesenchymal stem cells derived from amnion tissue, bone marrow and adipose tissue at inducing dermal fibroblast responses to cutaneous wounds / X. Liu, Z. Wang, R. Wang, et al. // *Int J Mol Med.* – 2013. – **Vol. 31.** – P. 407-415.
20. Minimal criteria for defining multipotent mesenchymal stromal cells. The international society for cellular therapy position statement / M. Dominici, K. Le Blanc, I. Mueller, et al. // *Cytotherapy.* – 2006. – **Vol. 8, № 4.** – P. 315-317.
21. Scalded skin of rat treated by using fibrin glue combined with allogeneic bone marrow mesenchymal stem cells / Y. Yang, W. Zhang, Y. Li, et al. // *Annals of Dermatology.* – 2014. – **Vol. 26, № 3.** – P. 289-295.
22. Autologous bone marrow-derived cultured mesenchymal stem cells delivered in a fibrin spray accelerate healing in murine and human cutaneous wounds / V. Falanga, S. Iwamoto, M. Chartier, et al. // *Tissue Engineering.* – 2007. – **Vol. 13, № 6.** – P. 1299-1312.
23. Human mesenchymal stem cells are tolerized by mice and improve skin and spinal cord injuries / E. Mansilla, G. H. Marin, F. Sturla, et al. // *Transplantation Proceedings.* – 2005. – **Vol. 37, № 1.** – P. 292-294.
24. Mesenchymal stem cells and cutaneous wound healing: current evidence and future potential / M. Isakson, C. de Blacam, D. Whelan, et al. // *Stem Cells International.* – 2015. – **Vol. 2015.** – P. 1-12.
25. The effect of bone marrow-derived mesenchymal stem cells and their conditioned media topically delivered in fibrin glue on chronic wound healing in rats / R. A. Mehanna, I. Nabil, N. Attia, et al. // *BioMed Research International.* – 2015. – **Vol. 2015.** – P. 1-12.



СТАТЬЯ НА САЙТЕ
TRANSPLANTOLOGY.ORG

Авторы подтверждают отсутствие возможных конфликтов интересов.

Поступила в редакцию 05.03.2017 г.

Принята к печати 15.05.2017 г.